

検査報告書

CT

確定

(1/2)

患者ID

フリガナ

氏名

生年月日・性別

依頼病院

検査日付 20 年12月15日

依頼医師

撮影方法

読影日付 20 年12月18日

検査部位 胸部

造影剤

検査目的 右前胸部打撲で来院 CTで精査

[所見]

胸部のCT検査です。 比較画像はありません。

右肺尖部に小結節あり、陳旧性炎症性変化の印象ですが、必要に応じてfollowさせていただきます。

その他両下肺野に間質影や陳旧性炎症性変化を散見します。

外傷後血気胸はみられません。

胸水なく、縦隔・肺門に病的腫大リンパ節はみられません。

肋骨に骨折は指摘できません。

肝嚢胞と思われる低吸収結節を認めます。

両腎嚢胞と思われる低吸収域あり。

図4の右腎上極腹側の結節は右副腎結節の可能性がります。

図5で左腎内に嚢胞にしてはやや淡く不整な低吸収結節を散見します。

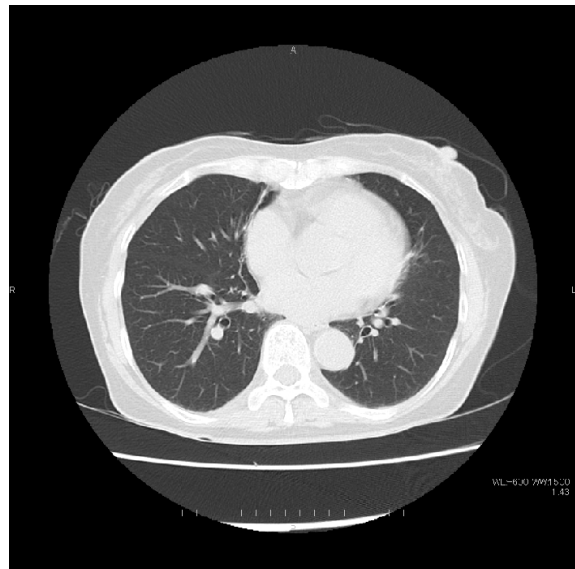
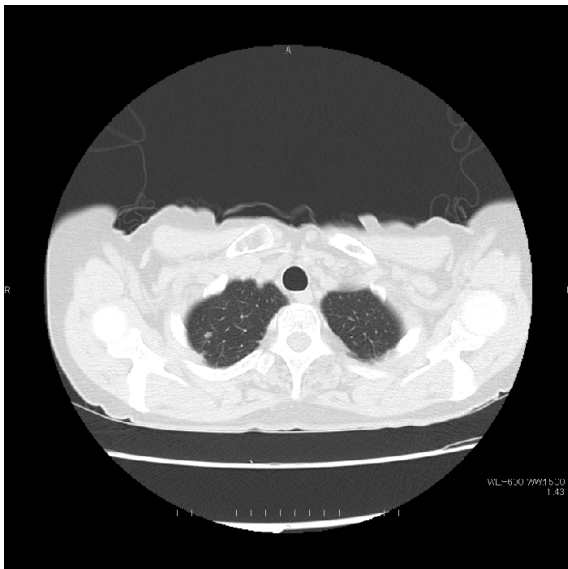US etcにてcheckされてください。

[診断]

右肺尖部結節：陳旧性炎症性変化疑い

肝腎嚢胞疑い

右副腎結節の可能性



読影医

印刷日：

検査報告書

CT

確定

(2/2)

患者ID
フリガナ
氏名
生年月日・性別

依頼病院

検査日付 20 年12月15日

依頼医師

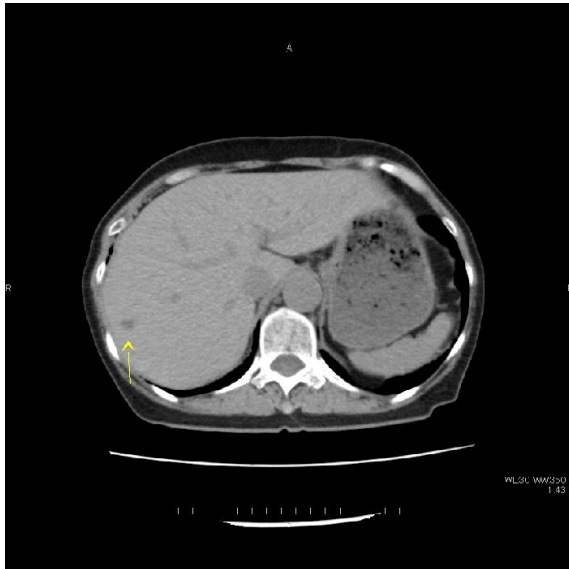撮影方法

読影日付 20 年12月18日

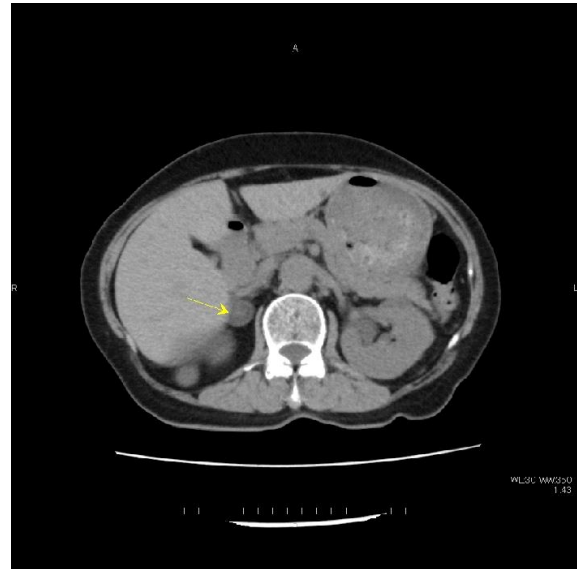検査部位 胸部

造影剤

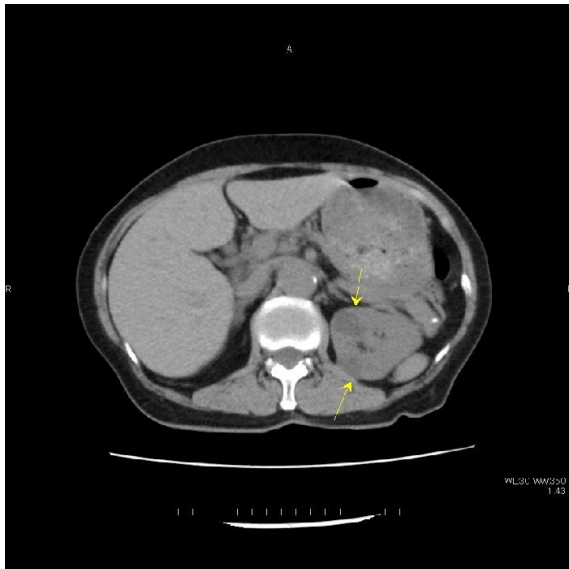
検査目的 右前胸部打撲で来院 CTで精査



(3)



(4)



(5)

読影医

印刷日 :